

中华人民共和国 卫生 行业标准

WS 288—2017
代替 WS 288—2008

肺结核诊断

Diagnosis for pulmonary tuberculosis

2017-11-09 发布

2018-05-01 实施

中华人民共和国国家卫生和计划生育委员会 发布

前 言

本标准“第3章～第5章”为强制性条款，其余为推荐性条款。

本标准按照GB/T 1.1—2009给出的规则起草。

本标准代替WS 288—2008《肺结核诊断标准》。

本标准与WS 288—2008相比，主要变化如下：

- 增加了荧光染色显微镜检查、液体培养基培养检查、分子生物学检查（见3.4.1和3.4.2）；
- 修改了肺结核确诊病例条件（增加了分子生物学检查结果）（见5.3）；
- 增加 γ -干扰素释放试验检查（见3.4.4.2）；
- 增加了支气管镜检查及气管、支气管结核镜下表现（见3.5）；
- 增加了结核病病理学检查（见附录C）
- 增加了非结核分枝杆菌肺病诊断内容（见附录E中的E.2）；
- 增加了儿童肺结核诊断特点内容（见3.2.1和3.3.1）。

本标准起草单位：中国疾病预防控制中心、首都医科大学附属北京胸科医院、首都医科大学附属北京儿童医院、中国人民解放军第三〇九医院。

本标准主要起草人：王黎霞、成诗明、周林、赵雁林、高孟秋、初乃惠、周新华、王擷秀、赵顺英、屠德华、林明贵、李亮、李琦、李宁、吴雪琼、刘二勇、赖钰基、王胜芬、王前、马艳。

本标准所代替标准的历次版本发布情况为：

- GB 15987—1995；
- WS 288—2008。

肺结核诊断

1 范围

本标准规定了肺结核诊断依据、诊断原则、诊断和鉴别诊断。
本标准适用于全国各级各类医疗卫生机构及其医务人员对肺结核的诊断。

2 术语和定义

下列术语和定义适用于本文件。

2.1

肺结核 pulmonary tuberculosis

发生在肺组织、气管、支气管和胸膜的结核病变。肺结核病原学参见附录A。

2.2

结核分枝杆菌 mycobacterium tuberculosis

简称结核杆菌,是人类结核病的病原菌。结核分枝杆菌的形态为细长直或稍弯曲、两端圆钝的杆菌,长 $1\mu\text{m}\sim 4\mu\text{m}$,宽 $0.3\mu\text{m}\sim 0.6\mu\text{m}$ 。

3 诊断依据

3.1 流行病学史

有肺结核患者接触史。

3.2 临床表现

3.2.1 症状

咳嗽、咳痰 ≥ 2 周,或痰中带血或咯血为肺结核可疑症状。

肺结核多数起病缓慢,部分患者可无明显症状,仅在胸部影像学检查时发现。随着病变进展,可出现咳嗽、咳痰、痰中带血或咯血等,部分患者可有反复发作的上呼吸道感染症状。肺结核还可出现全身症状,如盗汗、疲乏、间断或持续午后低热、食欲不振、体重减轻等,女性患者可伴有月经失调或闭经。少数患者起病急骤,有中、高度发热,部分伴有不同程度的呼吸困难。

病变发生在胸膜者可有刺激性咳嗽、胸痛和呼吸困难等症状。

病变发生在气管、支气管者多有刺激性咳嗽,持续时间较长,支气管淋巴瘘形成并破入支气管内或支气管狭窄者,可出现喘鸣或呼吸困难。

少数患者可伴有结核性超敏感症候群,包括:结节性红斑、疱疹性结膜炎/角膜炎等。

儿童肺结核还可表现发育迟缓，儿童原发性肺结核可因气管或支气管旁淋巴结肿大压迫气管或支气管，或发生淋巴结-支气管瘘，常出现喘息症状。

当合并有肺外结核病时，可出现相应累及脏器的症状。

3.2.2 体征

早期肺部体征不明显，当病变累及范围较大时，局部叩诊呈浊音，听诊可闻及管状呼吸音，合并感染或合并支气管扩张时，可闻及湿性啰音。

病变累及气管、支气管，引起局部狭窄时，听诊可闻及固定、局限性的哮鸣音，当引起肺不张时，可表现气管向患侧移位，患侧胸廓塌陷、肋间隙变窄、叩诊为浊音或实音、听诊呼吸音减弱或消失。

病变累及胸膜时，早期于患侧可闻及胸膜摩擦音，随着胸腔积液的增加，患侧胸廓饱满，肋间隙增宽，气管向健侧移位，叩诊呈浊音至实音，听诊呼吸音减弱至消失。当积液减少或消失后，可出现胸膜增厚、粘连，气管向患侧移位，患侧胸廓可塌陷，肋间隙变窄、呼吸运动受限，叩诊为浊音，听诊呼吸音减弱。

原发性肺结核可伴有浅表淋巴结肿大，血行播散性肺结核可伴肝脾肿大、眼底脉络膜结节，儿童患者可伴皮肤粟粒疹。

3.3 胸部影像学检查

3.3.1 原发性肺结核

原发性肺结核主要表现为肺内原发病灶及胸内淋巴结肿大，或单纯胸内淋巴结肿大。儿童原发性肺结核也可表现为空洞、干酪性肺炎以及由支气管淋巴瘘导致的支气管结核。

3.3.2 血行播散性肺结核

急性血行播散性肺结核表现为两肺均匀分布的大小、密度一致的粟粒阴影；亚急性或慢性血行播散性肺结核的弥漫病灶，多分布于两肺的上中部，大小不一，密度不等，可有融合。儿童急性血行播散性肺结核有时仅表现为磨玻璃样影，婴幼儿粟粒病灶周围渗出明显，边缘模糊，易于融合。

3.3.3 继发性肺结核

继发性肺结核胸部影像表现多样。轻者主要表现为斑片、结节及索条影，或表现为结核瘤或孤立空洞；重者可表现为大叶性浸润、干酪性肺炎、多发空洞形成和支气管播散等；反复迁延进展者可出现肺损毁，损毁肺组织体积缩小，其内多发纤维厚壁空洞、继发性支气管扩张，或伴有多发钙化等，邻近肺门和纵隔结构牵拉移位，胸廓塌陷，胸膜增厚粘连，其他肺组织出现代偿性肺气肿和新旧不一的支气管播散病灶等。

3.3.4 气管、支气管结核

气管及支气管结核主要表现为气管或支气管壁不规则增厚、管腔狭窄或阻塞，狭窄支气管远端肺组织可出现继发性不张或实变、支气管扩张及其他部位支气管播散病灶等。

3.3.5 结核性胸膜炎

结核性胸膜炎分为干性胸膜炎和渗出性胸膜炎。干性胸膜炎为胸膜的早期炎性反应，通常无明显的影像表现；渗出性胸膜炎主要表现为胸腔积液，且胸腔积液可表现为少量或中大量的游离积液，或存在于胸腔任何部位的局限积液，吸收缓慢者常合并胸膜增厚粘连，也可演变为胸膜结核瘤及脓胸等。

3.4 实验室检查

3.4.1 细菌学检查

检查方法见附录 B。检查结果如下：

- a) 涂片显微镜检查阳性；
- b) 分枝杆菌培养阳性，菌种鉴定为结核分枝杆菌复合群。

3.4.2 分子生物学检查

结核分枝杆菌核酸检测阳性。

3.4.3 结核病病理学检查

结核病组织病理改变见附录 C。

3.4.4 免疫学检查

3.4.4.1 结核菌素皮肤试验，中度阳性或强阳性（见附录 D）。

3.4.4.2 γ -干扰素释放试验阳性。

3.4.4.3 结核分枝杆菌抗体阳性。

3.5 支气管镜检查

支气管镜检查可直接观察气管和支气管病变，也可以抽吸分泌物、刷检及活检。

4 诊断原则

肺结核的诊断是以病原学（包括细菌学、分子生物学）检查为主，结合流行病史、临床表现、胸部影像、相关的辅助检查及鉴别诊断等，进行综合分析做出诊断。以病原学、病理学结果作为确诊依据。

儿童肺结核的诊断，除痰液病原学检查外，还要重视胃液病原学检查。

5 诊断

5.1 疑似病例

凡符合下列项目之一者：

- a) 具备 3.3 中任一条者；
- b) 5 岁以下儿童：具备 3.2 同时具备 3.1，3.4.4.1，3.4.4.2 任一条。

5.2 临床诊断病例

经鉴别诊断排除其他肺部疾病，同时符合下列项目之一者：

- a) 具备 3.3 中任一条及 3.2 者；
- b) 具备 3.3 中任一条及 3.4.4.1 者；
- c) 具备 3.3 中任一条及 3.4.4.2 者；
- d) 具备 3.3 中任一条及 3.4.4.3 者；
- e) 具备 3.3 中任一条及肺外组织病理检查证实为结核病变者；
- f) 具备 3.3.4 及 3.5 者可诊断为气管、支气管结核；

- g) 具备 3.3.5 和胸水为渗出液、腺苷脱氨酶升高，同时具备 3.4.4.1, 3.4.4.2, 3.4.4.3 任一条者，可诊断为结核性胸膜炎；
- h) 儿童肺结核临床诊断病例应同时具备以下 2 条：
 - 1) 具备 3.3 中任一条及 3.2 者；
 - 2) 具备 3.4.4.1, 3.4.4.2 任一条者。

5.3 确诊病例

5.3.1 痰涂片阳性肺结核诊断

凡符合下列项目之一者：

- a) 2 份痰标本涂片抗酸杆菌检查符合 3.4.1.a 者；
- b) 1 份痰标本涂片抗酸杆菌检查符合 3.4.1.a，同时具备 3.3 中任一条者；
- c) 1 份痰标本涂片抗酸杆菌检查符合 3.4.1.a，并且 1 份痰标本分枝杆菌培养符合 3.4.1.b 者。

5.3.2 仅分枝杆菌分离培养阳性肺结核诊断

符合 3.3 中任一条，至少 2 份痰标本涂片阴性并且分枝杆菌培养符合 3.4.1.b 者。

5.3.3 分子生物学检查阳性肺结核诊断

符合 3.3 中任一条及 3.4.2 者。

5.3.4 肺组织病理学检查阳性肺结核诊断

符合 3.4.3 者。

5.3.5 气管、支气管结核诊断

凡符合下列项目之一者：

- a) 具备 3.5 及气管、支气管病理学检查符合 3.4.3 者；
- b) 具备 3.5 及气管、支气管分泌物病原学检查，符合 3.4.1.a 或 3.4.1.b 或 3.4.2 者。

5.3.6 结核性胸膜炎诊断

凡符合下列项目之一者：

- a) 具备 3.3 及胸水或胸膜病理学检查符合 3.4.3 者；
- b) 具备 3.3 及胸水病原学检查，符合 3.4.1.a 或 3.4.1.b 或 3.4.2 者。

6 鉴别诊断

肺结核的症状、体征和影像学表现同许多胸部疾病相似，在诊断肺结核时，应注意与其他疾病相鉴别（参见 E.1），包括与非结核分枝杆菌肺病鉴别（参见 E.2）。经鉴定符合非结核分枝杆菌者按非结核分枝杆菌肺病处理。

附录 A

(资料性附录)

肺结核病原学

A.1 结核分枝杆菌的形态与染色特性

结核分枝杆菌细长略弯曲，聚集呈分枝状排列增殖。因其细胞壁含有大量脂质，不易着色，经萘-尼氏抗酸染色呈红色，无菌毛和鞭毛，不形成芽孢（胞），现证明有荚膜。单在，成双，间或成丛排列。在人工培养基上，由于菌型、菌株和环境条件不同，可出现多种形态，如近似球形、棒状或丝状。在电镜下观察其具有复杂结构：由微荚膜、细胞外壳的三层结构、胞浆膜、胞浆、间体、核糖体及中间核质构成。

典型的结核分枝杆菌的形态为细长稍弯曲或直的，两端圆钝的杆菌，长 $1\ \mu\text{m}\sim 4\ \mu\text{m}$ ，宽 $0.3\ \mu\text{m}\sim 0.6\ \mu\text{m}$ ，单个散在，有时呈X、Y形或条索状。痰标本涂片经过抗酸染色后在100倍的生物显微镜下可以看到。

结核分枝杆菌在体内外经青霉素、环丝氨酸或溶菌酶诱导，可影响细胞壁中肽聚糖的合成，异烟肼影响分枝菌酸的合成，巨噬细胞吞噬结核分枝杆菌后溶菌酶的作用可破坏肽聚糖，均可导致其变为L型，呈颗粒状或丝状。

A.2 结核分枝杆菌的培养特性

结核分枝杆菌为专性需氧菌，营养要求高，最适pH以6.5~6.8为宜，生长缓慢，初次分离需要营养丰富的培养基。常用的有罗氏固体培养基，内含蛋黄、甘油、马铃薯、无机盐和孔雀绿等。孔雀绿可抑制杂菌生长，便于分离和长期培养。蛋黄含脂质生长因子，能刺激生长。根据接种菌多少，一般2周~4周可见菌落生长。在固体培养基上菌落呈灰黄白色，干燥颗粒状，显著隆起，表面粗糙皱缩、菜花状的菌落。在液体培养基内，于液面形成粗纹皱膜，培养基保持透明。若加入吐温80于培养基中，可使结核杆菌呈分散均匀生长，一般1周~2周即可生长。临床标本检查液体培养比固体培养的阳性率高数倍。菌体为细长略弯的杆菌，经抗酸染色染成红色。对干燥的抵抗力特别强，对酸碱有较强的抵抗力，易产生耐药性变异及L型细菌。

A.3 结核分枝杆菌的生化特性

结核杆菌不发酵糖类，能产生过氧化氢酶。对人致病的结核分枝杆菌现一般认为有人型、牛型、非洲型。人型与牛型菌形态相似，对豚鼠皆有较强致病力，但人型菌对家兔致病力远较牛型菌为弱。人型结核杆菌能合成烟酸，还原硝酸盐，耐受噻吩—2—羧酸酰肼，牛型结核杆菌都不具备上述特性。人型和牛型的毒株，中性红试验均阳性，无毒株，则中性红阴性且失去索状生长现象。热触酶试验对区别结核分枝杆菌与非结核分枝杆菌有重要意义。结核分枝杆菌大多数触酶试验阳性，而热触酶试验阴性，非结核分枝杆菌则大多数两种试验均阳性。热触酶试验检查方法是将浓的细菌悬液置 68°C 水浴加温20 min，然后再加 H_2O_2 。观察是否产生气泡，有气泡者为阳性。牛型结核分枝杆菌可经饮用未消毒的带菌牛乳引起肠道结核感染。显微镜下均为抗酸杆菌，细长稍弯，有时见人字型、Y型分枝，培养生长经生化试验可以鉴别菌型。

A.4 结核分枝杆菌的抵抗力

结核分枝杆菌对酸、碱、自然环境和干燥有抵抗力，但对湿热、酒精和紫外线敏感，对抗结核药物易产生耐药性。结核分枝杆菌细胞壁中含有脂质，故对乙醇敏感。75%酒精作用5 min~30 min死亡，液体中加热62℃~63℃，30 min死亡。结核分枝杆菌对紫外线敏感，直接日光照射2 h~7 h可被杀死。紫外线可用于结核患者衣服、书籍等的消毒。

结核分枝杆菌在干燥痰内可存活6个月~8个月，对抗结核药物易产生耐药性。结核分枝杆菌的抵抗力与环境中有有机物的存在有密切关系，如痰液可增强结核分枝杆菌的抵抗力。因大多数消毒剂可使痰中的蛋白质凝固，包在细菌周围，使细菌不易被杀死。5%石炭酸在无痰时30 min可杀死结核分枝杆菌，有痰时需要24h；5%来苏儿无痰时5 min杀死结核分枝杆菌，有痰时需要1 h~2 h。

结核分枝杆菌对酸（3% HCl或6% H₂SO₄）或碱（4% NaOH）有抵抗力，15 min不受影响。可在分离培养时用于处理有杂菌污染的标本和消化标本中的黏稠物质。结核分枝杆菌对1:13 000孔雀绿有抵抗力，加在培养基中可抑制杂菌生长。结核分枝杆菌对链霉素、异烟肼、利福平、环丝氨酸、乙胺丁醇、卡那霉素、对氨基水杨酸等敏感，但长期用药容易出现耐药性。

A.5 结核分枝杆菌的变异性

结核分枝杆菌变异性包括：

- a) 耐药性变异：结核分枝杆菌对抗结核药物较易产生耐药性，造成耐药菌株增多，给治疗造成困难。
- b) 毒力变异：将有毒的牛分枝杆菌培养于含甘油、胆汁、马铃薯的培养基中，经230次移种传代，历时13年而获得了减毒活菌株，即卡介苗，目前广泛用于人类结核病的预防。

A.6 结核分枝杆菌的致病性

结核分枝杆菌不产生内、外毒素。其致病性可能与细菌在组织细胞内大量繁殖引起的炎症，菌体成分和代谢物质的毒性以及机体对菌体成分产生的免疫损伤有关。致病物质与荚膜、脂质和蛋白质有关。

A.6.1 荚膜

荚膜的主要成分为多糖，部分脂质和蛋白质。其对结核分枝杆菌的作用有：①荚膜能与吞噬细胞表面的补体受体3（CR3）结合，有助于结核分枝杆菌在宿主细胞上的黏附与入侵；②荚膜中有多种酶可降解宿主组织中的大分子物质，供入侵的结核分枝杆菌繁殖所需的营养；③荚膜能防止宿主的有害物质进入结核分枝杆菌，甚至如小分子NaOH也不易进入。故结核标本用4% NaOH消化时，一般细菌很快杀死，但结核分枝杆菌可耐受数十分钟。结核分枝杆菌入侵后荚膜还可抑制吞噬体与溶酶体的融合。

A.6.2 脂质

据实验研究，细菌毒力可能与其所含复杂的脂质成分有关，特别是糖脂更为重要。①索状因子：是分枝菌酸和海藻糖结合的一种糖脂。能使细菌在液体培养基中呈蜿蜒索状排列。此因子与结核分枝杆菌毒力密切相关。它能破坏细胞线粒体膜，影响细胞呼吸，抑制白细胞游走和引起慢性肉芽肿。若将其从细菌中提出，则细菌丧失毒力。②磷脂：能促使单核细胞增生，并使炎症灶中的巨噬细胞转变为类上皮细胞，从而形成结核结节。③硫酸脑苷脂(sulfatide)：可抑制吞噬细胞中吞噬体与溶酶体的结合，使结核分枝杆菌能在吞噬细胞中长期存活。④蜡质D：是一种肽糖脂和分枝菌酸的复合物，可从有毒株或卡介苗中用甲醇提出，具有佐剂作用，可激发机体产生迟发型超敏反应。

A. 6.3 蛋白质

有抗原性，和蜡质D结合后能使机体发生超敏反应，引起组织坏死和全身中毒症状，并在形成结核结节中发挥一定作用。

A. 7 结核分枝杆菌的免疫反应

结核分枝杆菌是胞内感染菌，其免疫主要是以T细胞为主的细胞免疫。T细胞不能直接和胞内菌作用，先与感染细胞反应，导致细胞崩溃，释放出结核分枝杆菌。机体对结核分枝杆菌虽能产生抗体，但抗体只能与释出的细菌接触起辅助作用。

A. 7.1 免疫反应

一直以来认为在天然免疫中巨噬细胞是结核感染的主要的靶细胞，也是机体抗结核感染的最早起作用和最具有代表性的细胞群。但随着研究的深入，发现在结核感染的发展中有重要作用的其他细胞群，如中性粒细胞，是最早被征集到炎症部位，通过氧依赖的杀菌物质和胞外捕获机制来杀病原微生物。而且有研究者在感染实验动物前，将中性粒细胞去除，结果分支杆菌生长增加；反之，实验前用刺激中性粒细胞增殖的试剂，则分支杆菌生长率降低。以及后来在中性粒细胞中发现了防御素。然而，中性粒细胞不只是有这种对机体的保护作用，还有些报道显示由于不同宿主对结核杆菌的敏感性的不同，中性粒细胞的病理损伤作用会超过其保护作用。细胞免疫反应针对结核杆菌，如同其他胞内感染菌一样，细胞介导的免疫反应比抗体介导的免疫反应更重要。于是通常会认为结核杆菌存在胞内不能与抗体结合，因此体液免疫反应对结核感染的机体没有保护作用。但是事实并非如此，抗体对于胞内菌感染的作用越来越得到研究者的关注，以期得到有关结核免疫机制的更深入理解。在抗结核的细胞免疫反应中，主要参与的细胞是CD4+和CD8+T细胞。巨噬细胞中结核杆菌通过MHC II类分子的抗原提呈给CD4+T细胞，被早期细胞因子如IL-12、IL-18等诱导向Th1型细胞分化。这种CD4+T细胞能够产生大量的IFN- γ 等细胞因子，激活巨噬细胞，加速吞噬和杀灭结核杆菌。另外有研究说明CD4+T细胞还参与被感染的细胞的凋亡。抗原特异的溶细胞性CD4+T细胞杀灭吞噬了结核杆菌的巨噬细胞，其中对细胞的溶解会导致细菌的扩散，但是释放出的细菌又会被机体中的其他巨噬细胞吞噬，这样形成的一个恶性循环；只有调节巨噬细胞和溶细胞性T细胞活化之间平衡才能利于感染的控制。总的来说，CD4+T细胞在机体抗结核感染起着重要作用，当例如HIV感染的病人，缺乏CD4+T细胞时，结核感染便不能控制。对于CD8+T细胞对结核感染的控制作用主要是产生颗粒溶素（granulysin）和穿孔素来直接杀灭结核杆菌；还有 γ/δ T细胞，在天然免疫和适应性免疫起连接作用，其作用不仅仅是产生细胞因子和细胞毒性作用，还可以维持宿主细胞的完整性和内环境的稳态。另外还有些调节性T细胞和单核细胞都能产生免疫抑制性的细胞因子TGF- β ，可以被manLAM刺激分泌增加，下调调节炎症反应，利于结核杆菌的生存。

A. 7.2 免疫与超敏反应

结核分枝杆菌所致免疫应答的特点，是机体对结核分枝杆菌产生特异性免疫的同时，也产生了迟发型超敏反应。随着机体对结核分枝杆菌产生保护作用的同时，也可以看到有迟发型超敏反应的产生，二者均为T细胞介导的结果。从郭霍现象(Koch phenomenon)可以看到，将结核分枝杆菌初次注入健康豚鼠皮下，10 d~14 d后局部溃烂不愈，附近淋巴结肿大，细菌扩散至全身，表现为原发感染的特点。若以结核分枝杆菌对以前曾感染过结核的豚鼠进行再感染，则于1 d~2 d内局部迅速产生溃烂，易愈合。附近淋巴结不肿大，细菌亦很少扩散，表现为原发后感染的特点。可见再感染时溃疡浅、易愈合、不扩散，表明机体已有一定免疫力。但再感染时溃疡发生快，说明在产生免疫的同时有超敏反应的参与。近年来研究表明结核分枝杆菌诱导机体产生免疫和超敏反应的物质不同。

A. 7.3 免疫学检测

1976年Bassau等首次用结核杆菌培养滤液,即PPD(结核菌素纯蛋白衍生物)作抗原,以ELISA法检测89例肺结核患者及48例正常人血清中的结核抗体敏感性为57%,特异性为98%。由于ELISA法简便易行快速,且无需精密仪器,在结核病血清学诊断方面应用最多应用最广。据报告ELISA法检测结核抗体的敏感性为62.0%~94.7%,但结核分枝杆菌L型感染者OT或PPD实验常呈阴性。目前可以采用免疫荧光法和胶乳凝集试验检验,两者在抗体稀释度很高时,仍呈阳性反应,这与非结核分枝杆菌L型或其他细菌L型的表现明显不同。

A. 8 结核分枝杆菌的耐药机制

目前对于结核杆菌耐药机制的研究很多,但主要有以下3种观点:细胞壁结构与组成发生变化,使细胞壁通透性改变,药物通透性降低,产生降解或灭活酶类,改变了药物作用靶位;结核杆菌中存在活跃的药物外排泵系统,外排泵将菌体内药物泵出,使得胞内药物浓度不能有效抑制或杀死结核杆菌,从而产生耐药性;结核杆菌基因组上编码药物靶标的基因或药物活性有关的酶基因突变,使药物失效从而产生耐药性,这是结核杆菌产生耐药性的主要分子机制。

附 录 B
(规范性附录)
分枝杆菌细菌学检查

B.1 痰标本的采集、运送和保存

B.1.1 痰标本的采集

采集步骤如下：

- a) 即时痰为患者就诊时深呼吸后咳出的痰液，清晨痰为清晨晨起立即用清水漱口后深咳出的痰液，夜间痰为送痰前一日夜间咳出的痰液；合格的痰标本应是脓样、干酪样或脓性黏液样性质的痰液，痰量以 3 mL~5 mL 为宜。
- b) 痰标本应由检验人员或经培训合格的专人验收，痰液不合格者，要求重新送检；当难以获得合格标本时，也应进行细菌学检查，但应注明标本性状，以便分析结果时参考。
- c) 留取痰标本的容器应采用国际通用螺旋盖痰瓶，或选用直径 40 mm、高 20 mm 有螺旋盖可密封的塑料盒，容器上应注明患者姓名、编号、检查项目、痰标本序号及送检日期。

B.1.2 痰标本的运送

留取痰标本后，应将容器密封，切勿倒置，以防痰液外溢；需外送检查的标本应认真核对痰盒上的标注是否正确清晰，是否与检验单一致，痰容器应采用专用的运输盒运送。

B.1.3 痰标本的保存

当天不能检查的痰标本应置 4℃ 冰箱内保存。

B.2 萋-尼氏抗酸染色显微镜检查

B.2.1 检验目的

检测样本中有无分枝杆菌，用于结核病的诊断。

B.2.2 方法原理

分枝杆菌的染色镜检可以使用不同的染料，但均是依据分枝杆菌细胞膜含脂质较多，其中主要成分为分枝菌酸，菌酸具有抗酸性，染料将分枝杆菌染色后，分枝杆菌细胞膜能抵抗盐酸乙醇等脱色剂作用，使分枝杆菌能保持染料的颜色。分枝杆菌抗酸性是菌体内的分枝菌酸、RNA 蛋白及其细菌壁的完整性相结合的综合反应，即抗酸性的强弱除与细菌壁的完整性有关以外，还与其细菌成熟和衰老程度有关。

萋-尼氏染色法，是复红染色液在石炭酸的协同作用下，并对标本加热促进染色剂同被染细胞的结合，将抗酸杆菌染成紫红色，随后使用酸性酒精脱色，抗酸杆菌能保持紫红色，而其他脱落细胞或标本中的非抗酸杆菌被酸性酒精脱去颜色，后经复染剂亚甲兰复染为蓝色，光学镜下观察，可在蓝色背景下看到紫红色的杆状抗酸菌。

B.2.3 检测样品

B.2.3.1 痰

B. 2. 3. 2 其他类型临床标本

包括胸水、腹水、尿液、脑脊液、胃液、脓液（分泌物、穿刺液等）、病理组织或干酪块、粪便和咽喉棉拭子、支气管灌洗液等临床标本。

B. 2. 3. 3 分枝杆菌培养物

液体和固体分枝杆菌培养物（形态学鉴定）。

B. 2. 4 检测设备仪器

生物安全柜、离心机、天平、高压灭菌器、冰箱、显微镜、涡旋振荡器。

B. 2. 5 检测试剂材料及配制方法

材料如下：

- a) 0.8%碱性复红染液：
 - 1) 碱性复红乙醇储存液：8 g 碱性复红溶于 95%酒精溶液 100 mL 中，充分振荡使复红溶解，避光保存。
 - 2) 5%石碳酸水溶液：50℃水浴加热溶解石碳酸，5 g 石碳酸溶于 90 mL 蒸馏水中，待溶液冷却至室温，补充蒸馏水至 100 mL。
 - 3) 碱性复红染色应用液：10 mL 碱性复红乙醇储存液与 90 mL 5%石碳酸水溶液混合，用定性滤纸过滤。
- b) 5%盐酸乙醇脱色液：

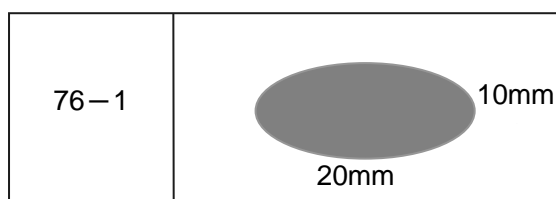
35%浓盐酸5 mL缓慢加入95%乙醇95 mL中混合。
- c) 0.06%亚甲兰复染液：
 - 1) 亚甲兰储存液：0.3 g 亚甲兰溶于 95%乙醇 50 mL 中，完全溶解后加蒸馏水至终体积 100mL；
 - 2) 亚甲兰复染液：以蒸馏水 5 倍稀释 0.3%亚甲兰储存液，用定性滤纸过滤即得亚甲兰复染液；
- d) 磨砂载玻片、竹签、2B 铅笔、镜油、染色架、玻片盒等。

B. 2. 6 操作步骤

B. 2. 6. 1 涂片制备

B. 2. 6. 1. 1 直接涂片法，步骤如下：

- a) 使用一端有磨砂面的无划痕的新玻片，经 95%乙醇脱脂，干燥、清洁后备用；
- b) 用 2B 铅笔在磨砂面上注明实验序号及标本序号；
- c) 确保玻片的编号与痰盒上的编号相同；
- d) 生物安全柜中，小心打开承载痰标本的容器，防止产生气溶胶或使标本外溢；
- e) 仔细观察标本，使用折断的竹签茬端，挑取痰标本中干酪样、脓样或可疑部分约 0.05 mL，于玻片正面轻轻环状均匀涂抹成 10 mm×20 mm 的卵圆形痰膜（见图 B.1）；
- f) 痰膜朝上静置在生物安全柜中，自然干燥后（一般约需要 30 min）进行染色镜检；
- g) 涂抹完毕后的痰标本，在结果报告前应暂时保留。



图B.1 制备好的痰涂片示例

B.2.6.1.2 离心沉淀集菌涂片法

留取的痰标本，经高压蒸汽（ 1.0 kg/cm^2 ， 121°C 15 min~20 min）液化和灭活处理，取出放冷后，取5 mL~10 mL盛于容积为50 mL的离心玻管中加灭菌蒸馏水20 mL~30 mL，振荡器上振荡5 min~10 min，在3 000 g离心15 min~30 min，使结核分枝杆菌集中于试管底部，取沉淀物涂片。

B.2.6.1.3 其他类型临床标本，步骤如下：

- a) 脓液：同痰液涂片；
- b) 病理组织或干酪块：先用组织研磨器研磨后再进行涂片；
- c) 尿液：送检标本应首先静置2 h~4 h，取沉淀部分约20 mL~50 mL，3 000 g离心20 min~30 min，取沉淀涂片；
- d) 胸、腹水标本：参照尿液涂片；
- e) 脑脊液：无菌操作收集脑脊液，置冰箱或室温24 h，待薄膜形成后进行涂片；或将脑脊液经3 000 g离心20 min~30 min，取沉淀涂片检查；
- f) 粪便：标本与生理盐水混合后，充分振荡使之成为混悬液；定性滤纸过滤后，滤液经3 000 g离心20 min~30 min，沉淀进行涂片检查；
- g) 咽喉棉拭子：棉拭子放入无菌试管中，加入适量生理盐水浸泡，并强烈振荡，取出棉拭子后，液体在3 000 g离心20 min~30 min，沉淀进行涂片检查；

B.2.6.2 抗酸染色

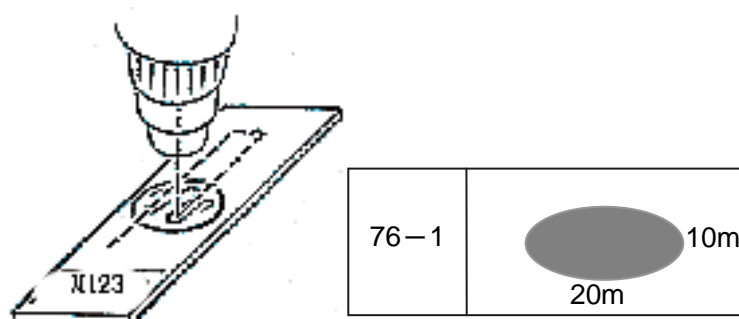
步骤如下：

- a) 固定：涂片自然干燥后，放置在染色架上，玻片间距保持10 mm以上的距离；加热固定（在5 s内将玻片经过火焰加热4次）。
- b) 初染：滴加石碳酸复红染液盖满痰膜，加热至出现蒸气后，停止加热，保持染色5 min。染色期间应始终保持痰膜被染色液覆盖，必要时可续加染色液。加热时勿使染色液沸腾。高海拔地区应适当增加加热次数和染色时间。
- c) 水洗：流水自玻片一端轻缓冲洗，冲去染色液，沥去标本上剩余的水。
- d) 脱色：自痰膜上端外缘滴加脱色剂盖满玻片，脱色1 min；如有必要，流水洗去脱色液后，再次脱色至痰膜无可视红色为止。
- e) 水洗：流水自玻片一端轻缓冲洗，冲去脱色液，沥去玻片上剩余的水。
- f) 复染：滴加亚甲蓝复染液，染色30 s。
- g) 水洗：流水自玻片一端轻缓冲洗，冲去复染液，然后沥去标本上剩余的水。待玻片干燥后镜检。
- h) 效果：一张染色合格的玻片，痰膜肉眼观为亮蓝色，无红色斑块。

B.2.6.3 显微镜检查

步骤如下：

- a) 使用 10 倍目镜双目显微镜读片。
- b) 取染色完毕且已干燥的玻片，痰膜向上放置在玻片台上并以卡尺固定。
- c) 首先使用 40×物镜，转动卡尺移动玻片至痰膜左端，将光线调节至适当亮度，调节焦距至可见细胞形态。
- d) 移开 40×物镜，在玻片上滴 1~2 滴镜油，使用 100×油镜进行细致观察，应避免油镜镜头直接接触玻片上的痰膜。
- e) 读片时，首先应从左向右观察相邻的视野，当玻片移动至痰膜一端时，纵向向下转换一个视野，然后从右向左观察，依此类推（见图 B.2）。通常 20 mm 的痰膜，使用 100×油镜，每横行约有 100 个视野。
- f) 在淡蓝色背景下，抗酸菌呈红色，其他细菌和细胞呈蓝色。
- g) 仔细观察完 300 个视野，一般需要 5 min 以上，每个工作日，一位镜检人员的玻片阅读量不应超过 25 张，且连续阅读 10~12 张玻片后，应休息 20 min 左右。



图B.2 镜检读片移动方式

B.2.7 结果判读

萆-尼氏染色抗酸杆菌阴性：连续观察300个不同视野，未发现抗酸杆菌；

萆-尼氏染色抗酸杆菌阳性 抗酸杆菌菌数：1~8条/300视野；

萆-尼氏染色抗酸杆菌阳性（1+）：3~9条/100视野，连续观察300个视野；

萆-尼氏染色抗酸杆菌阳性（2+）：1~9条/10视野，连续观察100个视野；

萆-尼氏染色抗酸杆菌阳性（3+）：1~9条/1视野；

萆-尼氏染色抗酸杆菌阳性（4+）：≥10条/1视野。

报告1+时至少观察300个视野，报告2+至少观察100个视野，3+、4+时至少观察50个视野。

不典型抗酸菌（如：颗粒体、丝状体、巨球体等），按实际观察情况描述报告结果。例如：萆-尼氏染色阳性颗粒体（2+）。

B.2.8 质量控制

涂片镜检的质量保证要按照《中国结核病防治规划·痰涂片镜检标准化操作及质量保证手册》要求的程序和频度执行。

B.3 荧光染色显微镜检查

B.3.1 检验目的

检测样本中分枝杆菌，用于结核病的诊断。

B.3.2 方法原理

分枝杆菌在金胺“0”染液染色后，在含有紫外光源的荧光显微镜下发出橘黄颜色，高倍镜（物镜40倍 目镜10倍）下，可见分枝杆菌产生黄绿色荧光，呈杆状或分枝状。

B.3.3 检测样品

同萘-尼氏抗酸染色。

B.3.4 设备仪器

荧光显微镜。

B.3.5 试剂材料

B.3.5.1 荧光染色液配制

材料如下：

a) 金胺“0”染液：

金胺“0”	1 g
石碳酸	50 mL
乙醇	100 mL
补蒸馏水至	1 000 mL

b) 脱色剂：5%盐酸乙醇（配制方法参照萘-尼氏染色）；

c) 复染剂：0.5%高锰酸钾水溶液。

B.3.5.2 涂片制备

同萘-尼氏抗酸染色法。

B.3.6 操作步骤

B.3.6.1 荧光染色

步骤如下：

- 染色：涂片经火焰固定后，滴加金胺“0”染色剂盖满玻片，染色30 min，流水自玻片一端轻缓冲洗，洗去染色液，沥去玻片上剩余的水；
- 脱色：痰膜上端外缘滴加脱色剂，盖满玻片，脱色3 min或至无色，流水自玻片一端轻洗，洗去脱色剂；
- 复染：加复染剂复染1 min，沥去复染液，流水自玻片一端轻洗，自然干燥后镜检。

B.3.6.2 显微镜检查

有涂膜面向上放置玻片于荧光或LED显微镜载物台，并以卡尺固定后，首先以10×目镜、20×物镜进行镜检，发现疑为分枝杆菌的荧光杆状物质，使用40×物镜确认。在暗背景下，分枝杆菌发出黄色荧光，呈杆状略弯曲。

B.3.7 结果判读

荧光染色镜检结果分级报告标准:

荧光染色分枝杆菌阴性 (-): 0条/50视野;

荧光染色分枝杆菌阳性 (报告分枝杆菌数): 1~9条/50视野;

荧光染色分枝杆菌阳性 (1+): 10~49条/50视野;

荧光染色分枝杆菌阳性 (2+): 1~9条/1视野;

荧光染色分枝杆菌阳性 (3+): 10~99条/1视野;

荧光染色分枝杆菌阳性 (4+): 100条及以上/1视野。

报告2+至少观察50个视野, 3+及以上的阳性结果至少观察20个视野。

B. 3. 8 质量控制

痰涂片应保存近期3个月, 年涂片量不足500张的实验室痰涂片应保存1年, 3月痰涂片量超过1 000张的, 保存近期1 000张痰涂片, 供上级结核病实验室 (或质量控制机构) 进行质量控制复验。

B. 4 痰标本分枝杆菌固体培养基培养检查

B. 4. 1 检验目的

分离临床标本的分枝杆菌。

B. 4. 2 测定方法

目测法。

B. 4. 3 实验原理

分枝杆菌因其较厚的细胞壁而具有耐受酸碱的特点, 能耐受碱性消化液的处理, 而酸性培养基能中和碱性标本处理液, 碱消化液消化后标本可直接接种于酸性培养基上, 用以分枝杆菌的分离培养。

B. 4. 4 标本要求

B. 4. 4. 1 病人准备

不需要特殊准备。

B. 4. 4. 2 标本类型

痰标本。

B. 4. 4. 3 标本采集

具体步骤如下:

- a) 当患者咳嗽、咳痰时, 易产生含有结核分枝杆菌的气溶胶, 感染周边人群的机率较高, 故采集痰标本时应在远离人群的开放空间, 或通风良好的留痰室内进行;
- b) 深吸气2次~3次, 每次用力呼出, 从肺部深处咳出, 将打开盖的痰盒靠近嘴边收集痰液, 拧紧盒盖;
- c) 如果患者刚吃过东西, 应先用清水漱口, 装有义齿的患者在留取痰标本之前应先将义齿取出;
- d) 标本量: 2 mL;
- e) 不可接受样本: 唾液;
- f) 标本储存与标本稳定性: 标本在2℃~8℃可保存5 d。

B. 4. 5 设备和试剂

B. 4. 5. 1 设备

二级生物安全柜、恒温培养箱、涡旋振荡器。

B. 4. 5. 2 试剂

前处理管（50 mL离心管）、无菌吸管（每份标本需要2支吸管：1支前处理吸标本，1支接种）、试管架、斜面培养架、培养管架、废液缸（注意：内盛不腐蚀高压灭菌器的消毒液）、废弃物袋。

4%氢氧化钠（NaOH）溶液，酸性改良罗氏培养基。

B. 4. 6 操作程序

B. 4. 6. 1 准备

具体准备如下：

- a) 将酸性改良罗氏培养基从冷藏环境中取出，室温下放置；
- b) 接通生物安全柜电源，开风机保持预热15 min；
- c) 按照标本上的信息，将患者姓名或实验序号标记在前处理管上；
- d) 待酸性改良罗氏培养基恢复至室温，在培养管斜面的背面标记患者姓名、实验序号、接种日期。

B. 4. 6. 2 标本处理

具体步骤如下：

- a) 对照标记的患者姓名，在生物安全柜内使用无菌吸管吸取约2 mL标本于相应标记的前处理管中；
- b) 旋紧痰标本容器螺旋盖；
- c) 视痰标本性状，使用吸管，将1倍~2倍痰标本体积的4% NaOH加入前处理管中；
- d) 旋紧处理管螺旋盖，将前处理管置于试管架内；
- e) 接通涡旋振荡器电源，在生物安全柜内将前处理管在涡旋振荡器上涡旋振荡30 s左右至痰标本液化；
- f) 如果以手持拿前处理管，持拿方法是以拇指、无名指分别持拿处理管外壁，食指、中指按处理管螺旋盖；
- g) 将前处理管置于试管架内，置于生物安全柜内，室温静置15 min。

B. 4. 6. 3 接种

具体步骤如下：

- a) 拧开酸性改良罗氏培养管螺旋盖，检查培养基斜面底部的冷凝水，如果冷凝水过多，则沿着斜面相对的一面的培养管内壁，将冷凝水弃去；
- b) 以无菌吸管吸取前处理后的痰标本，吸取接近结束时，将吸管口移出液面，使吸管前端一段不含液体，避免液体意外滴落；
- c) 保持培养基斜面水平或底端略低，均匀接种至酸性改良罗氏培养基斜面上，每支培养基使用接种2滴（0.1 mL~0.15 mL），接种时第一滴液体接种至斜面中部，第二滴接种到培养基上部；
- d) 将用过的吸管置于生物安全柜内的废液缸内；
- e) 旋上培养管螺旋盖，不要太紧；
- f) 轻轻转动并放低培养管底部，使接种的液体均匀的在斜面上铺开；
- g) 将培养基放置在斜面培养架上，保持培养基斜面水平向上；

h) 重复步骤a)~g), 直至全部培养基接种完毕。

B. 4. 6. 4 观察报告

具体步骤如下:

- a) 将接种后的培养基连同斜面培养架置于恒温培养箱内, $36^{\circ}\text{C} \pm 1^{\circ}\text{C}$ 孵育;
- b) 24 h后, 再拧紧培养管螺旋盖, 放置于直立的培养管架上, $36^{\circ}\text{C} \pm 1^{\circ}\text{C}$ 条件下继续孵育;
- c) 接种后第3天和第7天观察培养情况, 此后每周观察一次, 直至第8周末。每次观察后要在培养结果记录本上记录观察结果。

B. 4. 7 结果判读

结核杆菌的典型菌落形态为: 不透明淡黄色、粗糙、干燥、凸起于培养基、有的成菜花样。如果发现培养基液化、或者长霉菌, 则报告污染。

分枝杆菌分级报告标准:

无菌落生长	报告培养阴性
菌落生长不及斜面面积1/4时,	报告实际菌落数
菌落占斜面面积 1/4	报告 (1+)
菌落占斜面面积1/2	报告 (2+)
菌落占斜面面积3/4	报告 (3+)
菌落布满培养基斜面	报告 (4+)

B. 4. 8 质量控制

参照《分枝杆菌分离培养标准化操作程序及质量保证手册》进行质量控制。

附 录 C

（规范性附录）

结核病病理学检查

C.1 结核病病理学特征

病理学改变表现为上皮细胞样肉芽肿性炎，光学显微镜下可见大小不等和数量不同的坏死性和非坏死性的肉芽肿。肉芽肿是由上皮样细胞结节融合而成。典型的结核病变由融合的上皮样细胞结节组成，中心为干酪样坏死，周边可见郎罕多核巨细胞，外层为淋巴细胞浸润和增生的纤维结缔组织。证明结核性病变，需要在病变区找到病原菌。组织病理学通常可采用抗酸染色方法。切片染色后显微镜下常常可以在坏死区中心或坏死区与上皮样肉芽肿交界处查见红染的两端钝圆并稍弯曲的短棒状杆菌；用金胺罗达明荧光染色，在荧光显微镜下也可查见杆菌。利用多聚酶链反应（PCR）技术能对石蜡包埋组织中结核杆菌DNA进行检测并与其他抗酸杆菌相鉴别。对一些陈旧性结核病变，仅有凝固性坏死和纤维化病变，在抗酸染色未找到结核杆菌情况下，应用PCR对结核杆菌DNA检测，敏感性和特异性高，对于确定诊断有较好帮助。

C.2 临床病理学诊断

C.2.1 穿刺物涂片检查

穿刺物涂片检查是利用细针穿刺，吸取病变部位的少量体液及细胞标本，通过对穿刺物涂片行萇-尼（Ziehl-Neelsen）氏抗酸染色法染色、镜检查找抗酸阳性杆菌，方法简便易行，结果较为可靠，广泛应用于临床。

C.2.2 活检组织病理学诊断

结核分枝杆菌引起慢性感染属于特殊性炎症，可引起细胞免疫反应和IV型变态反应，具备一般炎症的渗出、坏死和增生3种基本变化，亦有其特殊性，详见如下：

- a) 渗出性病变：主要表现为浆液性或浆液纤维素性炎。病变早期局部有中性粒细胞浸润，但很快被巨噬细胞所取代，在渗出液和巨噬细胞中可查见结核杆菌。
- b) 增生性病变：形成具有诊断价值的结核结节，由上皮样细胞、郎罕多核巨细胞以及外周聚集的淋巴细胞和少量增生的纤维母细胞构成，典型者结节中央有干酪样坏死。
- c) 变质性病变：上述以渗出为主或以增生为主的病变均可继发干酪样坏死，结核坏死灶由于含脂质较多呈淡黄色、均质细腻，质地较实，状似奶酪，故称干酪样坏死。干酪样坏死对结核病病理诊断具有一定的意义。显微镜下为红染无结构的颗粒状物，干酪样坏死物中常见少数结核杆菌。渗出、坏死和增生3种变化往往同时存在而以某一种改变为主，而且可以互相转化。

典型结核（结核结节）的病理诊断较容易，而不具备典型结核病理变化的病例则常需借助抗酸染色找到结核杆菌从而明确诊断。多数结核病灶特别是干酪样坏死组织中及其周围组织内可查到结核杆菌。还可采用现代分子生物学检测手段，如聚合酶链反应（PCR法）、原位杂交和基因测序等作辅助诊断。尽管如此，仍有少数病例可能因组织取材以及处理不当等因素不能明确诊断，还需参考临床表现、结核菌素试验、影像学及诊断性治疗等才能明确诊断。

附录 D

(规范性附录)

结核菌素皮肤试验

D.1 结核菌素皮肤试验方法

在左前臂掌侧前1/3中央皮内注射5 IU PPD，以局部出现7 mm~8 mm大小的圆形橘皮样皮丘为宜。

D.2 查验反应

72 h (48 h~96 h) 检查反应。以皮肤硬结为准。

阴性 (-)：硬结平均直径<5 mm或无反应者为阴性。

阳性反应 (+)：硬结平均直径 ≥ 5 mm者为阳性。硬结平均直径 ≥ 5 mm，<10 mm为一般阳性；硬结平均直径 ≥ 10 mm，<15 mm为中度阳性；硬结平均直径 ≥ 15 mm或局部出现双圈、水泡、坏死及淋巴管炎者为强阳性。

D.3 结核菌素皮肤试验的假阴性反应

结核菌素皮肤试验假阴性反应如下：

- a) 变态反应前期：从结核分枝杆菌感染到产生反应约需一个多月，在反应前期，结核菌素试验无反应；
- b) 免疫系统受干扰：急性传染病，如百日咳、麻疹、白喉等，可使原有反应暂时受到抑制，呈阴性反应；
- c) 免疫功能低下：重症结核病、肿瘤、结节病、艾滋病等结素反应可降低或无反应，但随着病情好转，结核菌素试验可又呈阳性反应；
- d) 结核菌素试剂失效或试验方法错误，也可出现结核菌素试验阴性。

D.4 结核感染判断标准

判读结核感染标准如下：

- a) 一般情况下，在没有卡介苗接种和非结核分枝杆菌干扰时，PPD反应硬结 ≥ 5 mm应视为已受结核菌感染；
- b) 在卡介苗接种地区和或非结核分枝杆菌感染流行地区，以PPD反应 ≥ 10 mm为结核感染标准；
- c) 在卡介苗接种地区和或非结核分枝杆菌流行地区，对HIV阳性、接受免疫抑制剂>1个月，PPD反应 ≥ 5 mm为结核感染；
- d) 与涂片阳性肺结核有密切接触的5岁以下儿童，PPD反应 ≥ 5 mm为结核感染；
- e) PPD反应 ≥ 15 mm及以上或存在水泡、坏死、淋巴管炎等为结核感染强反应。

附 录 E

(资料性附录)

肺结核鉴别诊断、非结核分枝杆菌肺病

E.1 肺结核鉴别诊断

E.1.1 影像呈浸润表现的肺结核鉴别

影像呈浸润表现的肺结核应与细菌性肺炎、肺真菌病和肺寄生虫病等感染性肺疾病相鉴别。细菌性肺炎常有受凉史，多伴血白细胞升高，抗感染治疗病灶吸收较快；肺真菌病常有长期应用抗生素、免疫抑制剂或患有免疫疾病史，痰真菌培养阳性，血G试验及GM试验阳性，抗炎、抗结核治疗无效，抗真菌治疗有效；肺寄生虫病患者常有在流行地区居住史，食污染食物及饮生水史，痰内或胸水查到虫卵，血清特异性抗体检查有助于诊断。

E.1.2 肺结核球鉴别

肺结核球与周围性肺癌、炎性假瘤、肺错构瘤和肺隔离症等相鉴别。周围性肺癌患者常以咳嗽、胸痛就诊或体检发现病灶，病灶多有分叶、毛刺，多无卫星病灶，患者痰中可找到瘤细胞，经皮肺穿刺活检或经支气管镜肺活检病理检查常能确诊；炎性假瘤是一种病因不明炎性肉芽肿病变，患者以前曾有慢性肺部感染史，抗炎治疗病灶逐渐缩小；肺错构瘤常为孤立病灶，呈爆米花样阴影；肺隔离症以20岁年轻人较多，不伴肺内感染时可长期无症状，病变好发于肺下叶后基底段，以左下肺多见，密度均匀、边缘清楚，很少钙化，血管造影及肺放射性核素扫描可见单独血供，可确诊。

E.1.3 血行播散性肺结核鉴别

血行播散性肺结核与支气管肺泡细胞癌、肺含铁血黄素沉着症和弥漫性肺间质病相鉴别。肺泡细胞癌患者多无结核中毒症状，胸闷、气短症状明显，可以有较多泡沫样痰液，病灶多发生于双肺中下肺野，分布不均匀，痰中检查可查到癌细胞，经皮肺活检、经支气管镜肺活检常能确诊；肺含铁血黄素沉着症患者常有反复咳嗽、咯血及缺铁性贫血症状，有过敏、二尖瓣狭窄、肺出血-肾炎综合征等病史，阴影中下肺野分布较多，患者痰巨噬细胞内发现含铁血黄素颗粒可助诊断，确诊通常依靠经皮肺组织活检或经支气管镜肺活检病理检查；弥漫性肺间质病患者病史较长，进行性呼吸困难，部分患者有粉尘接触史，阴影以中下肺野、内中带较多，患者未并发感染时，多无发热，低氧血症明显，确诊通常需肺活检病理检查。

E.1.4 支气管淋巴结结核鉴别

支气管淋巴结结核与中央型肺癌、淋巴瘤和结节病相鉴别。肺癌患者年龄多在40岁以上，患者早期可有刺激性干咳、血痰，多无结核中毒症状；淋巴瘤为淋巴系统的恶性肿瘤，可表现单侧或双侧肺门淋巴结肿大，患者多伴血色素降低、浅表部位淋巴结肿大；结节病是原因不明的全身性肉芽肿疾病，影像学表现双侧肺门或纵隔淋巴结肿大，结核菌素试验多为阴性，Kveim试验阳性，血管紧张素转化酶升高，肾上腺皮质激素治疗有效，以上疾病确诊通常需支气管镜检查或超声内镜检查并病理检查。

E.1.5 肺结核空洞鉴别

肺结核空洞与癌性空洞、肺囊肿和囊性支气管扩张相鉴别。肺癌性空洞洞壁多不规则，空洞内可见结节状突起，空洞周围无卫星灶，空洞增大速度较快；肺囊肿为肺组织先天性异常，多发生在肺上野，并发感染时，空腔内可见液平，周围无卫星灶，未并发感染时可多年无症状，病灶多年无变化；囊性支气管扩张多发生在双肺中下肺野，患者常有咳大量脓痰、咯血病史，薄层CT扫描或碘油支气管造影可助诊断。

E. 1. 6 结核性胸膜炎鉴别

结核性胸膜炎与各种漏出性胸腔积液、癌性胸腔积液和肺炎旁胸腔积液相鉴别。胸腔积液诊断的一项必要工作是鉴别是渗出液（来自侵及胸膜的疾病或导致血管通透性增加和或胸腔淋巴回流减少的疾病）还是漏出液（起因与正常胸膜系统胸内流体静力压和胶体渗透压的紊乱），其鉴别目前仍采用Light标准检测胸液（PF）、血清乳酸脱氢酶（LDH）和总蛋白。如果符合下列一项或多项标准，胸液可能是渗出性的：

- a) PF的蛋白/血清蛋白比值 >0.5 ；
- b) PF的LDH/血清LDH比值 >0.6 ；
- c) PF的LDH $>2/3$ 正常血清LDH上限。

胸腔积液脂质和胆固醇的测量一般用于怀疑乳糜胸或假性乳糜胸的诊断。当胸腔积液总甘油三酯（TG） >110 mg/dL，胸腔积液TG/血清TG >1 ，胸腔积液胆固醇/血清胆固醇 <1 时，可诊断乳糜胸。胸腔积液TG <50 mg/dL可排除乳糜胸的诊断。心源性胸腔积液、肝性胸腔积液和肾性胸腔积液，临床上积液多为双侧，有原发病病史，无结核中毒症状，胸水密度 1.016 ，蛋白含量 <30 g/L，通常为漏出液，原发病好转后胸水很快吸收。肿瘤胸膜转移及胸膜间皮瘤，患者常有剧痛，胸水多为血性，胸水瘤细胞及胸膜活检特别是胸腔镜下直视活检病理检查可助诊断。肺炎旁胸腔积液患者有感染史，抗感染治疗后胸水很快吸收。

E. 1. 7 肺结核与非结核分枝杆菌肺病鉴别

非结核分枝杆菌肺病临床表现酷似肺结核病。多继发于支气管扩张、矽肺和肺结核病等慢性肺病，也是人类免疫缺陷病毒（HIV）感染或获得性免疫缺陷综合征（AIDS）的常见并发症。常见临床症状有咳嗽、咳痰、咯血、发热等。胸片可表现为炎性病灶及单发或多发薄壁空洞，纤维硬结灶、球形病变及胸膜渗出相对少见。病变多累及上叶的尖段和前段。但亦约有20%~50%的病人无明显症状。痰抗酸染色涂片检查阳性，无法区别结核分枝杆菌与非结核分枝杆菌，只有通过分枝杆菌培养菌型鉴别方可鉴别。其病理组织学基本改变类似于结核病，但非结核分枝杆菌肺病的组织学上改变以类上皮细胞肉芽肿改变多见，无明显干酪样坏死。胶原纤维增生且多呈现玻璃样变，这是与结核病的组织学改变区别的主要特点。目前尚无特效治疗非结核分枝杆菌肺病的化学药物和标准的化疗方案，且多数非结核分枝杆菌对抗结核药物耐药，故主张抗结核药物与其他抗生素联合使用，方案中药物以3种~5种为宜，一般情况下，非结核分枝杆菌肺病在抗酸杆菌阴转后仍需继续治疗18个月~24个月，至少12个月，与肺结核化疗方案明显不同。

E. 2 非结核分枝杆菌肺病

E. 2. 1 非结核分枝杆菌（NTM）定义

NTM指除结核分枝杆菌复合群和麻风分枝杆菌以外的其他分枝杆菌总称。NTM感染指感染了NTM，但未发病；NTM病指感染了NTM，并引起相关组织、脏器的病变。

E. 2. 2 NTM分离培养和菌种鉴定方法

NTM分离培养和菌种鉴定方法包括以下几种:

- a) 传统方法: 包括液体和固体培养基培养;
- b) 高效液相色谱法;
- c) 分子生物学方法。

E. 2.3 NTM肺病的临床表现

NTM病的全身中毒症状和局部损害表现与结核病相似, 在无菌种鉴定结果的情况下, 可长期被误诊为结核病。女性患病率明显高于男性, 老年人居多。大多数患者肺部已有基础疾病, 如COPD、支气管扩张症、囊性纤维化、尘肺病、肺结核和肺泡蛋白沉着症等。患者的临床表现差别较大, 有的人没有明显症状, 由体检发现; 有的人已进展到肺空洞, 病情严重; 多数人发病缓慢, 常表现为慢性肺部疾病的恶化, 也可有急性发病; 可有咳嗽、咳痰、咯血、胸痛、气急、盗汗、低热、乏力、消瘦和萎靡不振等症状。

X线胸片显示炎性病灶及单发或多发的薄壁空洞, 而纤维硬结灶、球形病变及胸膜渗出相对少见。病变多累及上叶尖段和前段。胸部CT, 尤其是高分辨CT可清楚显示NTM肺病的肺部病灶, 可有结节影、斑片及小斑片样实变影、空洞(尤其是薄壁空洞)影、支气管扩张、树芽征、磨玻璃影、线状及纤维条索影、胸膜肥厚粘连等表现, 且通常以多种形态病变混杂存在。由于NTM病程较长、肺组织破坏较重及并发症的存在, 一般NTM肺病患者的肺通气功能减退较肺结核更为明显。

E. 2.4 NTM肺病的诊断

E. 2.4.1 NTM感染

NTM皮肤试验阳性以及缺乏组织、器官受到NTM侵犯的依据, 符合上述条件者即可诊断为NTM感染。

E. 2.4.2 疑似NTM病

符合以下条件之一即可考虑为疑似NTM病:

- a) 痰抗酸杆菌检查阳性而临床表现与肺结核不相符者;
- b) 痰液显微镜检查发现菌体异常的分枝杆菌;
- c) 痰或其他标本中分枝杆菌培养阳性, 但其菌落形态和生长情况与MTB复合群有异;
- d) 接受正规抗结核治疗无效而反复排菌的患者, 且肺部病灶以支气管扩张、多发性小结节及薄壁空洞为主;
- e) 经支气管卫生净化处理后痰分枝杆菌不能阴转者;
- f) 有免疫功能缺陷, 但已除外肺结核的肺病患者;
- g) 医源性或非医源性软组织损伤, 或外科术后伤口长期不愈而找不到原因者。

E. 2.4.3 NTM肺病

具有呼吸系统症状和(或)全身症状, 经胸部影像学检查发现有空洞性阴影、多灶性支气管扩张及多发性小结节病变等, 已排除其他疾病, 在确保标本无外源性污染的前提下, 符合以下条件之一者可做出NTM肺病的诊断:

- a) 痰NTM培养2次均为同一致病菌;
- b) 支气管肺泡灌洗液(BALF)中NTM培养阳性1次, 阳性度为++以上;
- c) BALF中NTM培养阳性1次, 抗酸杆菌涂片阳性度为++以上;
- d) 经支气管镜或其他途径的肺活组织检查, 发现分枝杆菌病的组织病理学特征性改变(肉芽肿性炎症或抗酸染色阳性), 并且NTM培养阳性;

- e) 肺活组织检查发现分枝杆菌病的组织病理学特征性改变(肉芽肿性炎症或抗酸染色阳性),并且痰标本和(或)BALFNTM培养阳性 \geq 1次。
-